



# SGF Nationella Riktlinjer

2012

På uppdrag av Svensk Gastroenterologisk Förenings styrelse

## Riktlinjer vid bilddokumentation av endoskopiska undersökningar

### Kontaktpersoner:

Ingrid Karström, Endoskopi, Centralsjukhuset, Kristianstad

e-post: [Ingrid.M.Karstrom@skane.se](mailto:Ingrid.M.Karstrom@skane.se)

Ervin Toth, Endoskopienheten, Gastrokliniken, Skånes universitetssjukhus, Malmö

e-post: [ervin.toth@med.lu.se](mailto:ervin.toth@med.lu.se)

### Medlemmar i expertgruppen:

Urban Arnelo, Gastrocentrum Kirurgi, Karolinska Universitetssjukhuset, Stockholm

Charlotte Höög, Gastrocentrum Medicin, Karolinska Universitetssjukhuset, Stockholm

Ingrid Karström, Endoskopi, Centralsjukhuset, Kristianstad

Per-Ola Park, Kirurgkliniken, Södra Älvsborgs sjukhus, Borås

Stefan Spinnell, Kirurgkliniken, Sunderby sjukhus, Luleå

Per-Ove Stotzer, Medicinkliniken, Sahlgrenska Universitetssjukhuset, Göteborg

Ervin Toth, Endoskopienheten, Gastrokliniken, Skånes universitetssjukhus, Malmö

Kjell-Arne Ung, Medicinkliniken, Kärnsjukhuset, Skövde

## **Bilddokumentation av endoskopiska undersökningar**

### **Bakgrund**

Efterfrågan på kvalitetskontroll med bilddokumentation vinner kraft i de flesta Europeiska länder och detta motiverar riktlinjer även i Sverige för endoskopiska undersökningar. Det finns endast ett fåtal publicerade arbete om bilddokumentation vid gastrointestinal endoskopi vilket gör omöjligt att presentera evidensbaserade riktlinjer. Arbetsgruppen har valt att basera SGFs riktlinjer på de tidigare utarbetade riktlinjerna från European Society of Gastrointestinal Endoscopy (ESGE) som publicerades redan 2001.

I Sverige finns traditionellt ingen rutin för bilddokumentation. Detta kan bero på brist på utrustning och komplicerat handhavande av den utrustning som funnits t ex kamera med film och printers för pappersbilder. Även kostnaden har varit hög för dessa typer av bilddokumentation.

I dag har de tekniska förutsättningarna förbättrats med digital teknologi. Bilderna blir en del av datajournalen och det blir mer kostnadseffektivt.

Bilddokumentation kan vara av kliniskt värde då det är stor variation på bedömning av fynd. Det finns en möjlighet för ”second opinion” och man kan jämföra bilder på undersökningar från olika tillfällen. Det är även av värde för forskning och undervisning/utbildning av kollegor, endoskopipersonal och studenter och det finns möjlighet kvalitetssäkring. Bilddokumentation kan vara en viktig del av patientjournalen ur medico-legala aspekter. I många länder finns det en trend att ifrågasätta fullständigheten på undersökningen och bilddokumentation kan vara ett bevis på en fullständig undersökning.

Bilddokumentationen ska följa ett strukturerat protokoll vid normalt fynd. Vid patologiska fynd ska dessa också dokumenteras. Vid varje endoskopisk undersökning bör följande frågor ställas:

- Har en fullständig undersökning utförts av det undersökta organet?
- Om undersökningen är ofullständig, vad är orsaken?
- Om undersökningen klassificeras som negativ, är det negativa resultatet tillförlitligt?
- Om det är ett positivt resultat, är den morfologiska beskrivningen av fyndet tillförlitligt?

Bilddokumentation bör användas vid alla endoskopiska undersökningar.

Digital bilddokumentation med stillbild skall vara obligatorisk och det bör finnas möjlighet för videofilm.

### **Rekommenderad bilddokumentation vid de vanligaste endoskopiska undersökningarna.**

#### **Esofago-gastro-duodenoskopi (Figur 1)**

Bilderna tas i nummerordning från nummer ett till åtta, där åtta visar den mest distala delen av undersökningen.

## **Bilddokumentation av endoskopiska undersökningar**

Bild 1. Övre esofagus cirka 20 cm från tandraden, för att få överblick över esofagus.

Bild 2. Cirka 2 cm proximalt om Z-linjen är särskilt viktigt för att bekräfta att en noggrann undersökning av detta område har utförts.

Bild 3. Cardia inversion. Ger även en överblick över fundusregionen.

Bild 4. Övre delen av den stora kurvaturen i ventrikeln. Bilden ger efter inblåsning en god överblick över övre delen av ventrikeln.

Bild 5. Angulus, partiell inverterting. Vid positionering av endoskopet inverterat framför angulus. Antrum, angulus och fundus blir undersökt.

Bild 6. Antrum och pylorus har blivit undersökt.

Bild 7. Duodenal bulb. Bilddokumentation från pylorusringen visar hela bulben.

Bild 8. Duodenum. Visar att en fullständig undersökning utförts om bilden tas vid papillen.

## **Ileo-koloskopi (Figur 2)**

Bilderna som tas vid avlägsnandet av koloskopet från högsta till lägsta, bild nummer tio till ett.

Bild 1. Rektum efter inversionsmanöver. Visar den mest distala delen av rektum. Denna bild tas vanligen som avslutande bild.

Bild 2. Rektum fr.o.m. cirka 2 cm ovanför linea dentata.

Bild 3. Sigmoidium, illustrerar de mest vanliga åkommorna i sigmoidium.

Bild 4. Vänsterflexuren är en relativt fast punkt.

Bild 5. Kolon transversum. Direkt oralt om vänster flexur ger en bild över vänstra transversum.

Bild 6. Den hepatiska flexuren är en annan referenspunkt som vanligtvis kan identifieras, vilket bekräftar undersökning av tjocktarmen fram till denna punkt.

Bild 7. Kolon ascendens. Oralt om höger flexur, bilden visar den uppåtstigande delen av kolon.

Bild 8. Ileo-cekal valveln. Detta är en fast referenspunkt placerad på den uppåtstigande kolon ascendens.

Bild 9. Cecum med visualisering av appendix öppningen. Bilden bekräftar att den del oralt om ileo-cekal valveln har granskats.

Bild 10. Terminala ileum. Visar att en fullständig ileo-koloskopiundersökning utförts.

## **Sammanfattande rekommendationer**

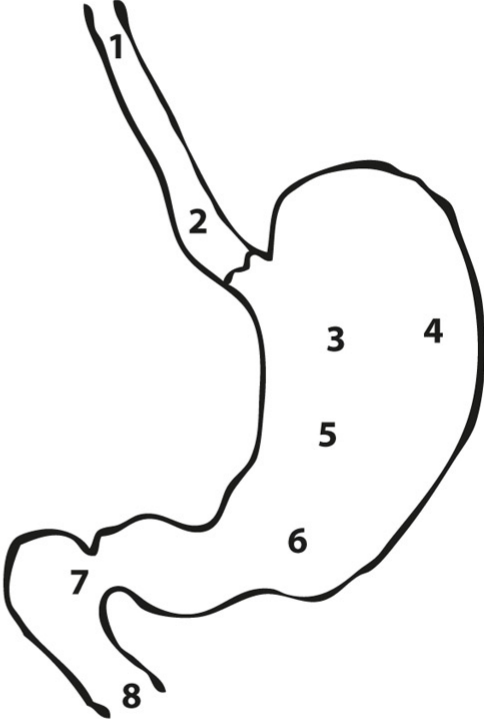
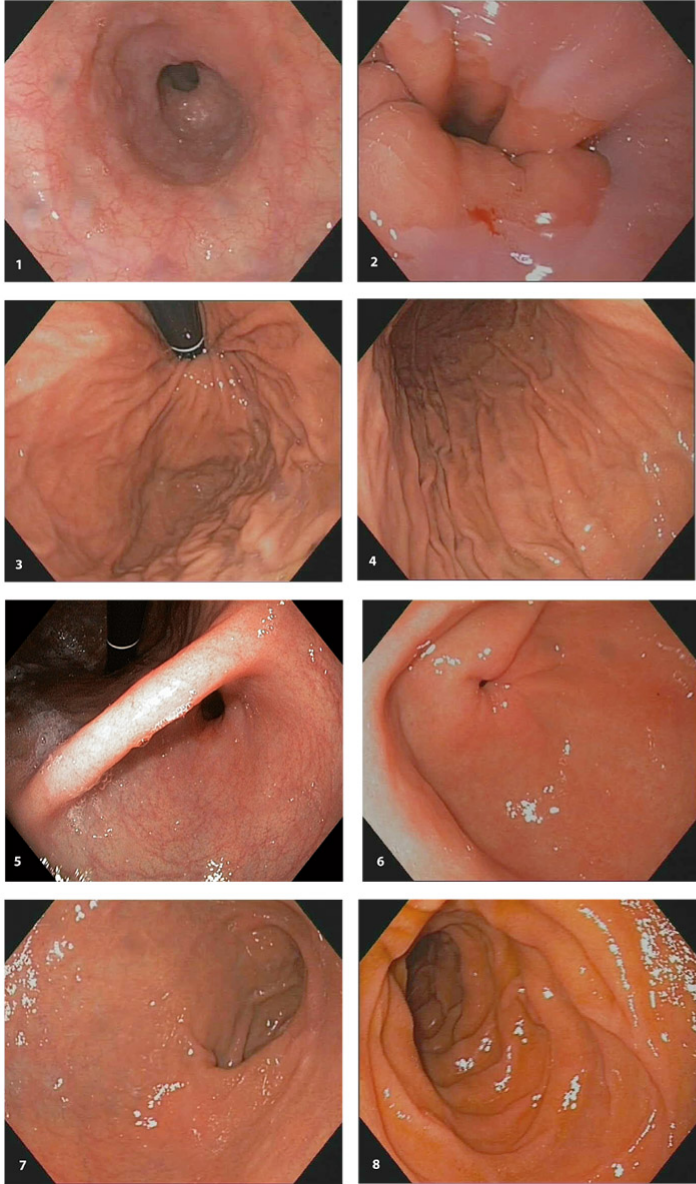
## **Bilddokumentation av endoskopiska undersökningar**

- Bilddokumentation bör vara rutin vid alla endoskopiska undersökningar
- Både normala och patologiska fynd bör dokumenteras på ett strukturerat sätt
- Bilddokumentation bör ingå i utbildningen av endoskopister

## **Referenser**

1. Rey JF, Lambert R; ESGE Quality Assurance Committee. ESGE recommendations for quality control in gastrointestinal endoscopy: guidelines for image documentation in upper and lower GI endoscopy. *Endoscopy*. 2001;33(10):901-3.
2. Rex DK. Still photography versus videotaping for documentation of cecal intubation: a prospective study. *Gastrointest Endosc*. 2000;51(4 Pt 1):451-9.
3. Teuffel W, Stettin J. Electronic documentation in endoscopy: present status and future perspectives from a company standpoint. *Endoscopy*. 2001;33(3):276-9.
4. Cafazzo JA, Theal JJ, Medad I, et al. Digital video for the documentation of colonoscopy. *Gastrointest Endosc*. 2004;60(4):580-4.
5. Huber DA. Pictures in the endoscopy suite. *Gastroenterol Nurs*. 2005;28(2):140-1.
6. Asfeldt AM, Straume B, Paulssen EJ. Impact of observer variability on the usefulness of endoscopic images for the documentation of upper gastrointestinal endoscopy. *Scand J Gastroenterol*. 2007; 42(9):1106-12.
7. Cotton PB, Saxton JW, Finkelstein MM. Avoiding medicolegal complications. *Gastrointest Endosc Clin N Am*. 2007;17(1):197-207.
8. Aabakken L, Rembacken B, LeMoine O, et al. Minimal standard terminology for gastrointestinal endoscopy - MST 3.0. *Endoscopy*. 2009; 41(8):727-8.
9. Powell N, Knight H, Dunn J, et al. Images of the terminal ileum are more convincing than cecal images for verifying the extent of colonoscopy. *Endoscopy*. 2011; 43(3):196-201.
10. Valori R, Rey JF, Atkin WS, et al. European guidelines for quality assurance in colorectal cancer screening and diagnosis. First Edition Quality assurance in endoscopy in colorectal cancer screening and diagnosis. *Endoscopy* 2012; 44: SE88–SE105.

Figur 1.



Figur 2.

