

# Nationella riktlinjer: Perianala abscesser och fistlar vid Crohns sjukdom

Från arbetsgruppen inom Svensk Gastroenterologisk Förening 2010

Ansvarig: Professor Johan D Söderholm  
Colorektalsektionen, Kirurgiska kliniken  
Universitetssjukhuset, Linköping  
[johan.d.soderholm@liu.se](mailto:johan.d.soderholm@liu.se)

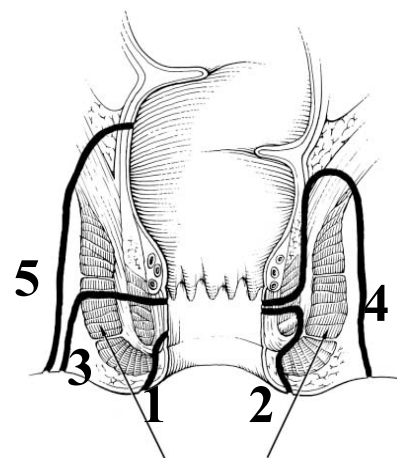
Perianala abscesser och fistlar är vanliga komplikationer vid Crohns sjukdom och förekommer någon gång under sjukdomsförloppet hos 30-50 % av patienterna<sup>1-3</sup>. I upp till 45 % av fallen förekommer analfistel som debutsymtom<sup>1</sup>.

## Definitioner

Arbetsgruppen har valt att använda indelning efter Bell et al från S:t Marks<sup>4</sup>, vilken också användes i ECCO-dokumentet 2005<sup>5</sup>, som grupperar fistlar i enkla och komplexa.

- A. Enkel perianal fistel – anokutan fistel som utgår vid eller nedom linea dentata, som inte involverar sfinktermuskulaturen eller som går intersfinkteriskt
- B. Komplex fistel – involverar sfinktermuskulaturen och går trans-, supra- eller extrasfinkteriskt.

Detta är en delvis anatomisk indelning som är enklare att använda i klinisk praxis och som också är relaterad till långtidsprognos; 94 % utläkning av enkla fistlar, medan 70 % läker i komplexa gruppen. Ofta krävs dock avancerad kirurgi som avlastande stomi eller prokterectomi för att få slutgiltig utläkning. I S:t Marks-materialet krävde 40 % av patienterna med komplex fistelsjukdom abdominell kirurgi under handlägnings/läkningsförloppet<sup>4</sup>.



## Figur:

Den klassiska anatomiska indelningen av anorektala fistlar enligt Parks<sup>6</sup>  
1. Superficiell; 2. Intersfinkterisk; 3. Transsfinkterisk; 4. Suprasfinkterisk; 5. Extrasfinkterisk och hur denna är relaterad till den här använda indelningen enligt Bell (Enkel:1-2; Komplex:3-5).

## Initial kartläggning och behandling

Perianala **abscesser** debuterar ofta akut med mycket symtom och kräver akut handläggning. Skall remitteras till kirurg för akut omhändertagande. Initial behandling är kirurgiskt dränage. Antibiotika ges vid feber. Det är viktigt att inte lägga seton rutinmässigt; man bör om möjligt ge tillfälle till spontanläkning av abscess och ev fistel (73 % chans vid låg abscess (vanlig perianal)<sup>7</sup>). Däremot är risken för fistelutveckling mycket hög vid supralevator abscesser och abscesser i samband med proktit, varför inläggning av seton kan övervägas i dessa fall av komplicerad anorektal sjukdom.<sup>7</sup>

En IBD-patient med **fistel** skall alltid bedömas av **kolorektalkirurg**; i möjligaste mån görs bedömningen gemensamt med gastroenterolog. Symptombörda värderas inkl fistelrelaterade

symptom på sekretion och ömhet/smärta. Använd gärna symtomindex (PDAI (perianal disease activity index)<sup>8</sup> och SHS (short health scale)<sup>9</sup> eller liknande. Vid initialt mottagningsbesök görs rektoskopi. Var frikostig med biopsier om något ser avvikande ut. Informera patienten om fistelsjukdomen och långtidsstrategi, med ofta upprepade undersökningar och kirurgi innan läkning uppnås.

Symtomatiska fistlar bör behandlas med antibiotika i form av ciproflaxcin och/eller metronidazol i väntan på ytterligare åtgärder. Fyra icke-randomiserade, men kontrollerade studier tyder på att detta ger snabb symtomlindring, men symtomen recidiverar i princip alltid efter utsättning<sup>10-14</sup>. Antibiotikabehandlingen bör fortsättas 7-10 dagar postoperativt när seton läggs.

För preoperativ kartläggning av sjukdomsutbredning görs koloskopi. Fistelsystemet är ofta utbrett och komplicerat vid Crohns sjukdom och skall därför utredas preoperativt med MRI och/eller 3D analt ultraljud med och utan väteperoxid<sup>15-17</sup>. Därefter planeras undersökning i narkos. De tre modaliteterna för diagnostik av fistel är likvärdiga, men kombination av minst två ger ökad säkerhet i bedömningen<sup>18,19</sup>.

Som initial kirurgisk behandling rekommenderas lös seton. Man bör undvika påverkan på analsfinkter i möjligaste mån, då all kontinensfunktion är viktig vid diarrésjukdom<sup>20</sup>. Studier har visat att kombination av seton och immunmodulerande behandling är bättre än vardera separat<sup>21</sup>, varför man bör överväga att detta initieras samtidigt. Detta gäller särskilt vid proktit. Är det en förstagångsbehandling (eller recidiv efter >2 år) initieras behandling med AZA/6-MP<sup>21,22</sup>, medan recidiverande fistelsjukdom eller mycket komplicerat fistelsystem med proktit i enstaka fall kan föranleda anti-TNF-behandling redan i initialskedet. Det kan också vara aktuellt med tunntarms- eller kolonresektion för att minska allmän sjukdomsaktivitet och därmed påverka anorektala fistelsjukdomen<sup>23</sup>.

Symptomatisk **rektovaginal fistel** behandlas enligt ovan med lös seton om behov av dränage bedöms föreligga. Asymptomatisk eller rektovaginal fistel med ringa symptom behandlas ej<sup>5,24</sup>.

### Uppföljning och fortsatt behandling

Uppföljning bör göras efter c:a två månader. Vid god kontroll av mukosainflammation och fistelaktivitet med seton och azatioprin/6-MP-behandling tas ställning till om försök till reparativ kirurgi ska göras eller om symtombördan är så låg att fortsatt konservativ behandling med seton och immunosuppressiv behandling är att föredra. Vid fortsatta stora besvär görs nya undersökningar i narkos och MRI/ultraljud för att utesluta suboptimalt setonläge med dåligt dränage av abscess/fistel, alternativt terpaivikt på AZA/6-MP. Vid hög symtombörda efter 4-6 mån på immunosuppressiv behandling tas ställning till anti-TNF-terapi. Evidens för effekt på fistelsjukdom finns inom denna terapigrupp än så länge endast med infliximab<sup>5, 25,26</sup>.

#### *Kombinationsbehandling kirurgi och anti-TNF (komplex analfistel):*

Infliximab kan minska symtomen av analfistlar relativt snabbt (<2v)<sup>25,26</sup>. Det är dock viktigt att komma ihåg att infliximab som singelbehandling utan kirurgi inte ger utläkning. Studier med MRI, ultraljud respektive undersökning i narkos<sup>27,28</sup> visar att fistelgångarna finns kvar även vid symptomatiskt lyckad behandling och effektdurationen av fistelslutning vid induktionsbehandling med infliximab (5 mg/kg vecka 0, 2 och 6) ligger på 12-22 veckor<sup>25,26</sup>. Fortsatt underhållsbehandling med infliximab kombinerat med AZA/6-MP minskar dock behovet av kirurgi och sjukhusinläggningar för fistelproblem<sup>26</sup>. Under de senaste fem åren har flera små studier visat att kombinationen seton och infliximab är överlägsen behandling med seton eller infliximab, sannolikt pga förbättrat dränage av abscesser och fistlar<sup>29</sup>. Kombinationen ger bättre respons<sup>30</sup>, längre effektduration<sup>31</sup> och lägre recidivfrekvens<sup>32</sup>. Man

har också beskrivit bättre utläkning efter reparativ kirurgi när den görs under den period som man har effekt av infliximab<sup>32</sup>.

Arbetsgruppens rekommendationer vid anorektal fistelsjukdom med terapivikt på AZA/6-MP är kombinationsbehandling med kirurgi och infliximab. Som ett första steg är det viktigt före anti-TNF-behandling att man får adekvat dränage av fistelsystemet och ev abscesser, då det annars finns risk för utveckling av svåra infektioner och sepsis. Det är alltså indicerat med ny undersökning i narkos med inläggning av lös seton, en eller flera. Man bör ge setonen 2-4 v för dränerande effekt innan man ger induktionsbehandling med infliximab (5 mg/kg vecka 0, 2, och 6). Vid ett bra svar på infliximab får man här ett ”window of opportunity” på c:a 3 månader från sista dos för att kunna göra reparativ kirurgi med lämplig åtgärd (fistelklyvning, advancement flap eller kollagenplugg) utefter fistelförlopp och patientens status i övrigt. När i förloppet man kan dra setonen är inte klarlagt från litteraturen. Arbetsgruppens åsikt är att setonen bör ligga kvar fram till reparativ kirurgi om det är detta man strävar efter. Om patientens sjukdomsbild i övrigt indicerar underhållsbehandling med infliximab kan man antingen välja att dra setonen efter andra induktionsdosen, alternativt låta setonen ligga kvar för att säkra fortsatt dränage av fistelsystemet.

När kombinerad kirurgisk och medicinsk behandling inklusive anti-TNF ger otillfredsställande effekt, eller om patienten haft två eller fler recidiv efter försök till reparativ kirurgi, eller om patienten har mycket svåra symptom av sin perianala sjukdom, övervägs avlastande/permanent stomi. Nutritionsstatus optimeras och ev. kortison trappas ut inför operation. Avlastning av analområdet med stomi ger ofta snabbt stora vinster vad gäller symptom och livskvalitet<sup>5, 33</sup>. Det ger också möjlighet till nya försök till att uppnå effekt av kombinerad kirurgisk och medicinsk behandling riktat mot fistelproblematiken anligt ovan. Vid goda behandlingseffekter tas ställning till nedläggning av stomin. Vid bristande behandlingseffekt, med symptom av kvarvarande fistlar och tarminflammation och/eller anorektal stenosis trots optimal azatioprinodos och anti-TNF som underhållsbehandling, tas ställning till proktectomi. Kvarlämnas rektum under längre tid måste hänsyn tas till malignitetsrisken på sikt.

## Referenser

1. Schwartz DA, Loftus EV, Jr., Tremaine WJ, Panaccione R, Harmsen WS, Zinsmeister AR, Sandborn WJ. The natural history of fistulizing Crohn's disease in Olmsted County, Minnesota. *Gastroenterology*. 2002;122:875-80.
2. Hellers G, Bergstrand O, Ewerth S, Holmstrom B. Occurrence and outcome after primary treatment of anal fistulae in Crohn's disease. *Gut*. 1980;21:525-7.
3. Keighley MR, Allan RN. Current status and influence of operation on perianal Crohn's disease. *Int J Colorectal Dis*. 1986;1:104-7.
4. Bell SJ, Williams AB, Wiesel P, Wilkinson K, Cohen RC, Kamm MA. The clinical course of fistulating Crohn's disease. *Aliment Pharmacol Ther*. 2003;17:1145-51.
5. Caprilli R, Gassull MA, Escher JC, Moser G, Munkholm P, Forbes A, Hommes DW, Lochs H, Angelucci E, Cocco A, Vucelic B, Hildebrand H, Kolacek S, Riis L, Lukas M, de Franchis R, Hamilton M, Jantschek G, Michetti P, O'Morain C, Anwar MM, Freitas JL, Mouzas IA, Baert F, Mitchell R, Hawkey CJ. European evidence based consensus on the diagnosis and management of Crohn's disease: special situations. *Gut*. 2006;55 Suppl 1:i36-58.
6. Parks AG, Gordon PH, Hardcastle JD. A classification of fistula-in-ano. *Br J Surg*. 1976;63:1-12.
7. Makowiec F, Jehle EC, Becker HD, Starlinger M. Perianal abscess in Crohn's disease. *Dis Colon Rectum*. 1997;40:443-50.
8. Irvine EJ. Usual therapy improves perianal Crohn's disease as measured by a new disease activity index. McMaster IBD Study Group. *J Clin Gastroenterol*. 1995;20:27-32.
9. Stjernman H, Grannö C, Järnerot G, Ockander L, Tysk C, Blomberg B, Ström M, Hjortswang H. Short health scale: a valid, reliable, and responsive instrument for subjective health assessment in Crohn's disease. *Inflamm Bowel Dis*. 2008;14:47-52.
10. Jakobovits J, Schuster MM. Metronidazole therapy for Crohn's disease and associated fistulae. *Am J Gastroenterol*. 1984;79:533-40.
11. Ursing B, Kamme C. Metronidazole for Crohn's disease. *Lancet*. 1975;1:775-7.
12. Bernstein LH, Frank MS, Brandt LJ, Boley SJ. Healing of perineal Crohn's disease with metronidazole. *Gastroenterology*. 1980;79:357-65.
13. Brandt LJ, Bernstein LH, Boley SJ, Frank MS. Metronidazole therapy for perineal Crohn's disease: a follow-up study. *Gastroenterology*. 1982;83:383-7.
14. Turunen U, Farkkila, M., Valtonen, V. Long-term outcome of ciprofloxacin treatment in severe perianal or fistulous Crohn's disease. *Gastroenterology* 1993;104:A793 (Abstract).
15. Schwartz DA et al. A Comparison of Endoscopic Ultrasound, Magnetic Resonance Imaging, and Exam Under anesthesia for Evaluation of Crohn's Perianal Fistulas. *Gastroenterology* 2001;121:1064-1072
16. West RL et al. Prospective Comparison of Hydrogen Peroxide-Enhanced Three-Dimensional Endoanal Ultrasonography and Endoanal Magnetic Resonance Imaging of Perianal Fistulas. *Dis Colon Rectum* 2003;46:1407-1415
17. Buchanan GN et al. Clinical examination, Endosonography, and MR Imaging in Preoperativ Assessment of fistula in Ano: Comparison with Outcome-based Reference Standard. *Radiology* 2004; 233:674-681

18. Orsoni P et al. Prospective comparison of endosonography, magnetic resonance imaging and surgical findings in anorectal fistulas and abscess complicating Crohn's disease. *Br J Surg* 1999;86:360-364.
19. Halligan S, Stoker J. Imaging of Fistula in Ano. *Radiology* 2006;239:18-32
20. Rutgeerts P. Treatment of perianal fistulizing Crohn's disease. *Aliment Pharmacol Ther* 2004;20 (suppl 4):106-10.
21. Pearson DC, May GR, Fick GH, Sutherland LR. Azathioprine and 6-mercaptopurine in Crohn disease. A meta-analysis. *Ann Intern Med* 1995;123:132-42.
22. Dejaco C, Harrer M, Waldhoer T, Miehsler W, Vogelsang H, Reinisch W. Antibiotics and azathioprine for the treatment of perianal fistulas in Crohn's disease. *Aliment Pharmacol Ther*. 2003;18:1113-20.
23. Heuman R, et al. The incidence and course of perianal complications and arthralgia after intestinal resection with restoration of continuity for Crohn's disease. *Br J Surg* 1981; 68: 528-30.
24. Adreani SM, et al. Rectovaginal fistula in Crohn's disease. *Dis Colon Rectum* 2007; 50: 2215-22.
25. Present DH, Rutgeerts P, Targan S, Hanauer SB, Mayer L, van Hogezaand RA, Podolsky DK, Sands BE, Braakman T, DeWoody KL, Schaible TF, van Deventer SJ. Infliximab for the treatment of fistulas in patients with Crohn's disease. *N Engl J Med* 1999;340:1398-405.
26. Lichtenstein GR, Yan S, Bala M, Blank M, Sands BE. Infliximab maintenance treatment reduces hospitalizations, surgeries, and procedures in fistulizing Crohn's disease. *Gastroenterology*. 2005;128:862-9.
27. Van Assche G, Vanbeckevoort D, Bielen D, Coremans G, Aerden I, Noman M, D'Hoore A, Penninckx F, Marchal G, Cornillie F, Rutgeerts P. Magnetic resonance imaging of the effects of infliximab on perianal fistulizing Crohn's disease. *Am J Gastroenterol*. 2003;98:332-9.
28. van Bodegraven AA, Sloots CE, Felt-Bersma RJ, Meuwissen SG. Endosonographic evidence of persistence of Crohn's disease-associated fistulas after infliximab treatment, irrespective of clinical response. *Dis Colon Rectum*. 2002;45:39-45; discussion 45-6.
29. Gaertner WB, et al. Does infliximab infusion impact results of operative treatment for Crohn's perianal fistulas? *Dis Colon Rectum* 2007; 50:1754-60.
30. Hyder SA, et al. Fistulizing anal Crohn's disease: Results of combined surgical and infliximab treatment. *Dis Colon Rectum* 2006; 49:1837-41.
31. Topstad DR, et al. Combined seton placement, infliximab infusion, and maintenance immunosuppressives improving healing rate in fistulizing anorectal Crohn's disease. A single center experience. *Dis Colon Rectum* 2003;46: 577-83.
32. van der Hagen SJ, Baeten CG, Soeters PB, Russel MG, Beets-Tan RG, van Gemert WG. Anti-TNF-alpha (infliximab) used as induction treatment in case of active proctitis in a multistep strategy followed by definitive surgery of complex anal fistulas in Crohn's disease: a preliminary report. *Dis Colon Rectum*. 2005;48:758-67.
33. Kasperek MS, et al. Long-term quality of life in patients with Crohn's disease and perianal fistulas: influence of fecal diversion. *Dis Colon Rectum* 2007;50:2067-74.